ÉCOLE VÉTÉRINAIRE D'ALFORT — FACULTÉ DE MÉDECINE

ANNÉE 1928 N° 50

CONTRIBUTION
à l'étude de la luxation coxo-fémorale
DU CHIEN

THÈSE POUR LE DOCTORAT VÉTÉRINAIRE

(DIPLÔME D'ÉTAT)

Présentée et soutenue devant la Faculté de Médecine en 1928

PAR

PAUL BRIVOIS

VÉTÉRINAIRE SOUS-LIEUTENANT

Au 12e Régiment de Cuirassiers, PARIS

Vétérinaire sanitaire stagiaire de la ville de Paris

Né le 21 mars 1904, à Colombé-la-Fosse (Aube)

Président : M. HARTMANN, Professeur ;

Assesseurs : M. COQUOT, Professeur ;
M. BRESSOU, Professeur.

AU COMMERCE DES IDÉES
26, Boulevard Saint-Michel
PARIS

1928

Contribution à l'étude de la luxation coxo-fémorale du chien

La Faculté n'entend donner aucune approbation ni improbation aux opinions émises dans les thèses ; ces opinions doivent être considérées comme propres à leurs auteurs.

ÉCOLE VÉTÉRINAIRE D'ALFORT — FACULTÉ DE MÉDECINE

CONTRIBUTION
à l'étude de la luxation coxo-fémorale
DU CHIEN

THÈSE POUR LE DOCTORAT VÉTÉRINAIRE

Présentée et soutenue le Juin 1928, à heures

PAR

PAUL BRIVOIS

VÉTÉRINAIRE SOUS-LIEUTENANT

Au 12e Régiment de Cuirassiers, PARIS

Vétérinaire sanitaire stagiaire de la ville de Paris

Président : M. HARTMANN, Professeur ;

Assesseurs : M. COQUOT, Professeur ;
M. BRESSOU, Professeur.

IMPRIMERIE
LES PRESSES MODERNES
45, RUE DE MAUBEUGE
PARIS

1928

BIBLIOTHEEK
RIJKS
UNIV.
LEIDEN

A mon Père,

A ma Mère,

dont la vie de labeur et de sacrifices me fut un vivant exemple, je dédie cet ouvrage, faible témoignage de mon profond respect et de ma sincère affection.

A M. le Professeur Hartmann,

qui nous a fait le grand honneur d'accepter la présidence de cette thèse.

A tous mes Amis,

qui m'ont soutenu et encouragé pendant mes études.

A mes Parents,

A mes Maîtres.

Avant de terminer nos études et de quitter l'école nationale d'Alfort, où nous avons passé quatre ans en contact journalier avec les maîtres de la médecine vétérinaire, il nous reste un agréable devoir à remplir auprès de tous ceux qui nous ont prodigué leur enseignement et encouragé de leurs conseils. Nous adresserons à tous nos maîtres nos respectueuses sympathies et l'assurance d'un souvenir ineffaçable.

Nous voulons tout particulièrement remercier M. le Professeur Gabriel Petit, qui nous a accueilli dès notre arrivée dans son laboratoire, où nous avons passé deux ans dans une atmosphère toute familiale qui, jointe aux conseils éclairés de notre premier maître, nous a permis de nous adapter sans difficulté à ce milieu nouveau.

A M. le Professeur Coquot et à son chef de travaux, M. R. Moussu, nous adressons l'hommage de notre sincère reconnaissance pour l'enseignement si apprécié que nous avons reçu pendant ces deux dernières années. Sous leur direction, nous avons pris réellement contact avec le métier et ses difficultés que leurs sages avis ont écarté de notre chemin. C'est à leur instigation que nous avons entrepris ce travail, et nous leur adressons l'assurance de notre vive reconnaissance pour la sollicitude qu'ils ont bien voulu nous témoigner.

A M. le Professeur Bressou, qui a mis à notre disposition avec tant de bienveillance les renseignements et les radiographies recueillies à l'Ecole de Toulouse, nous exprimons notre vif regret de n'avoir pu être son élève et nos respectueux remerciements.

INTRODUCTION

Parmi les affections qui frappent l'appareil squelettique et articulaire, la luxation est certainement une des plus anciennement connues. Observée depuis les temps les plus reculés, elle représente encore maintenant un problème des plus ardus à résoudre en maintes circonstances. Il nous est difficile d'invoquer comme cause favorisante le raffinement de la civilisation à laquelle on a si souvent reproché la dégénérescence de la race, puisque chez nous la luxation est généralement le résultat d'un traumatisme. Malgré les nombreuses occasions rencontrées par les chirurgiens anciens au temps où l'homme faisait tout son travail à la main, il faut attendre jusqu'au dix-neuvième siècle pour avoir un exposé précis du mécanisme et du traitement des luxations.

Très bien étudiée en médecine humaine depuis Hippocrate, elle fut depuis longtemps mentionnée en vétérinaire, mais toujours considérée comme un obstacle insurmontable. D'un autre côté, la vie de l'animal était bien peu de chose. Il n'était qu'un moteur exploité par l'homme pour son travail ou pour les produits qu'on en pouvait tirer. Dès qu'un sujet perdait sa valeur commerciale, son propriétaire cherchait, non pas à le soulager ou à le guérir, mais à s'en débarrasser. Personne ne songeait à appliquer cette pensée d'un médecin qui disait que « si la captivité des animaux devient un bien pour nous et pour eux un mal à craindre, nous devons adoucir leur servitude par des soins convenables, parer à leurs maux et obvier à leurs besoins pour les rendre plus propres aux nôtres ». Les grands animaux étaient livrés à la boucherie. Mais il n'en est plus de même en ce qui concerne de nombreux petits animaux, le chien en particulier. La fidélité de cet animal, pour son maître, est proverbiale et on s'explique facilement l'affection qui les unit ; le même médecin, grand ami des animaux, a été cependant jusqu'à dire « l'extravagance va jusqu'à leur avoir des gardes... chirurgiens à gage, peu s'en faut qu'on ne leur ait des accoucheurs ». Peut-être que son indignation atteindrait au paroxysme s'il voyait le grand développement pris actuellement par la chirurgie canine. Cepen-

dant, il était logique avec son époque, puisqu'on admettait qu'une créature sans âme n'était pas sensible à la douleur et que les cris étaient dûs à des phénomènes réflexes. Mais la physiologie nous a appris que les animaux sont sensibles comme nous aux diverses impressions, mais qu'ils ne peuvent les extérioriser. Les idées religieuses empêchèrent longtemps les études sur le vivant et annihilèrent les efforts des chercheurs. Tout ceci joint à l'indifférence manifestée à l'égard des animaux blessés furent autant de facteurs qui s'opposèrent à leur guérison.

Le chien, qu'il soit de chasse, de garde ou d'agrément, est souvent conservé par son maître malgré une infirmité accidentelle car il retrouve en lui l'écho de nombreux souvenirs. C'est un compagnon sincère de tous les instants qui a droit à tous les égards d'un bon ami.

L'immobilité imposée à ces êtres épris de liberté doit certainement leur causer des douleurs insoupçonnées. L'école vétérinaire d'Alfort est le refuge salutaire de ces infortunés et, en présence du grand nombre de luxations coxo-fémorales observées à la clinique, nous avons voulu apporter notre contribution au soulagement de ces malheureux.

Jusqu'à la fin du dernier siècle, la luxation coxo-fémorale chez le chien fut considérée comme exceptionnelle. Or, depuis quelques années, le nombre des cas a augmenté dans de très fortes proportions. L'affection semble même épidémique puisqu'il y a recrudescence avec le printemps. L'explication à donner est simple. C'est, si l'on peut dire, une maladie due au développement de l'automobile. En effet, les trois quarts des cas sont consécutifs à des écrasements, des heurts par des automobiles qui circulent en si grand nombre dans les environs de Paris dès l'apparition des beaux jours.

Nous nous sommes efforcés de mettre au point le traitement de la luxation coxo-fémorale du chien, et nous avons recherché dans les ouvrages médicaux vétérinaires tous les renseignements qui peuvent contribuer à cette étude. La plupart des écrits ne parlent que des accidents survenus aux équidés et bovins, c'est pourquoi nous avons consacré ces quelques lignes à l'espèce canine.

HISTORIQUE

L'histoire des luxations remonte à la plus haute antiquité. Le genre de vie des Grecs, la lutte, les exercices de gymnastique les exposaient particulièrement à cet accident. On rapporte que des gymnastes spécialisés, des médecins étaient attachés à chaque grand stade.

Dans le livre ηερι αρορων, Hippocrate décrit chaque luxation. Il n'admettait pas les luxations incomplètes et disait : « Toutes les luxations doivent être réduites immédiatement, si l'on peut, étant encore chaudes, sinon aussitôt que possible ». Il expose un certain nombre de difficultés dépendantes de l'anatomie individuelle. Il montre les effets atrophiques d'une luxation non réduite sur le membre dont la croissance n'est pas achevée. Le traitement se réduit à la suspension, l'extension, la contre-extension au moyen d'appareils spéciaux tels que le banc d'Hippocrate, l'ambi, l'outre. Il ne parle pas des luxations par cause. C'est l'auteur le plus ancien qui écrivit des idées longtemps acceptées sans contradiction. Celse sous Tibère et Auguste n'ajoute rien d'original. Galien étudie l'anatomie pathologique et le premier pose le principe que pour faire rentrer un os, il faut lui faire parcourir en sens inverse le chemin qu'il a suivi pour sortir. Oribase n'apporte que peu de connaissances nouvelles, et les Arabes copient les Grecs. En France, Ambroise Paré invente le moufle et reconnaît des causes internes, externes et héréditaires. J.-L. Petit pose, un siècle et demi plus tard, les bases de la pathologie actuelle en prenant pour point de départ de ses conceptions, les connaissances anatomiques. Fabre, Dupouy étudient le rôle des muscles. Plus près de nous, nous trouvons une pléiade de savants tels que Desault, Boyer, Delpech, Dupuytren, A. Cooper, Hamilton, qui firent faire de grands progrès à la question. Sédillot employa les anesthésiques. Enfin, nous ne pouvons citer tous ceux qui, dernièrement, ou encore maintenant, se sont attachés à cette étude et la mirent au point.

Nous adressons à tous l'hommage de notre respectueuse admiration.

Après ce bref exposé, on pourrait croire que les vétérinaires n'ont pas d'ancêtres aussi renommés quand on se souvient que la fondation des écoles ne remonte qu'au dix-huitième siècle. Il ne faut pas oublier que ces médecins revendiqués par la faculté étaient aussi bien historiens, poètes que vétérinaires.

L'origine de la médecine vétérinaire est contemporaine de la domestication des animaux. Cet art fut en honneur chez les Egyptiens. On en trouve mention dans les œuvres des Babyloniens et des peuples de l'Inde. Le mot vétérinaire apparaît en premier lieu chez les Assyriens sous la forme de « Médecin des ânes », et la loi Hammourabi, 2.000 ans avant J.-C., mentionne des médecins pour le groupe asinien. Dans l'antiquité grecque et romaine, on trouve déjà des spécialistes plus particulièrement adaptés au cheval, d'où les noms de ιηηιαοροσ et d'équarris medicus. Les connaissances de cette époque furent consignées par de nombreux spécialistes tous très connus. Nous ne citerons que quelques noms pour montrer toute la richesse de la littérature vétérinaire : Hiéroclès, Hippocrate, Caton, Aristote, Xénophon, chez les Grecs ; Virgile, Pline l'ancien, Végèce, chez les Latins. Le mot vétérinaire est cité par Columelle (premier siècle de notre ère), et le mot français actuel date du seizième siècle. L'espèce canine, qui fait l'objet de notre étude, ne fut pas négligée. L'œuvre principale d'Oppien d'Anazarbe repose en un Geneticon. C'est surtout parmi les amateurs grands chasseurs et possesseurs de jolies meutes que nous devons chercher les traités de médecine canine et les cas de luxations. Les meilleures œuvres sont de Blondi 1544, de Jérôme Fracaster de Vérone 1555. A titre de curiosité, citons « la chasse royale » de Charles IX 1625. Solleysel, dans son traité du « Parfait mareschal », ne s'intéresse qu'au cheval, et voici comment il procède pour réduire une luxation : « Attachez le paturon à un buisson, faîtes tirer le cheval dit-il, puis mettez une emmiellière, saignez au col et posez le feu ». Tous les auteurs qui suivirent semblèrent ignorer les progrès de la médecine et traitèrent les animaux comme s'il n'y avait aucun rapprochement à faire avec l'espèce humaine. Bour-

gelat en 1750, Garsault 1770 et Lafosse n'apportèrent aucune précision. Il existe une grande lacune puisqu'il faut attendre jusqu'en 1908 pour que le premier cas de luxation chez le chien soit rapporté par Auger. Des essais furent faits par MM. Cadiot, R. Moussu, Antoine et Liegeois, Carrougeau, mais aucune étude ne fut approfondie.

Nos efforts vont tenter d'élucider la question de la luxation coxo-fémorale du chien. Nous étudierons successivement l'étiologie, les symptômes, le diagnostic, le pronostic et le traitement après avoir présenté l'anatomie de la région.

ANATOMIE

OSTEOLOGIE

La cavité cotyloïde est une surface articulaire hémisphérique couverte de cartilage. Elle est placée à la jonction des trois os du coxal. Dirigée en dehors quelque peu vers le bas, elle est insuffisante pour coiffer complètement la tête du fémur. Le fond très rugueux ou fosse acetubuli se prolonge sous forme d'échancrure cotyloïdienne qui fera le fond de la cavité articulaire et se dirige en dedans vers l'ischion. Cette échancrure est transformée en orifice par les faisceaux fibro-cartilagineux du bourrelet cotyloïdien qui passent au dessus. C'est une articulation libre d'après Kiessgelenk appartenant à la forme énarthrose. La tête du fémur est prise dans la cavité cotyloïde sous un angle de 90 à 100°, ouvert du côté oral. Sur le pourtour de la cavité cotyloïde vient se placer un cordon cartilagineux, le bourrelet cotyloïdien, qui a pour effet d'agrandir et de compléter l'articulation. Ce rebord traverse l'échancrure cotyloïde comme un pont en formant le ligament transverse qui clot l'articulation, laissant au-dessous de lui un canal par lequel passent les vaisseaux et les nerfs. Au point de soudure de l'ilium et de l'ischium, le sourcil de la cavité cotyloïde présente une très faible échancrure à la partie antéro-supérieure de la fossette. Cette dépression, en partie comblée par le bourrelet cartilagineux, forme un point faible de l'articulation favorable à la sortie de la tête fémorale.

Le fémur est situé près du trou ovalaire incliné sous un angle plus ou moins grand par rapport à l'horizon. Son axe figure avec l'axe horizontal du coxal un angle de 110° et avec l'axe du tibia un angle de 130 à 135°.

A l'épiphyse proximale se trouve la tête du fémur entourée d'un rebord très marqué. Elle est dirigée en dedans. Un col long et très marqué la réunit au corps de l'os. Elle représente un peu plus que la moitié d'une sphère et porte à son sommet une fos-

sette pour l'insertion du ligament rond. Cette tête à long col se dégage presque à angle droit du corps du fémur.

En dehors de la tête se trouve le grand trochanter dont le bord libre caudal se prolonge en dedans et en bas par une saillie légèrement recourbée en arc : c'est la crête post-trochantérienne qui se termine par une petite proéminence dirigée en dedans : le petit trochanter. Entre la crête et la tête du fémur se trouve la fosse trochantérienne très profonde. Du côté oral par rapport au grand trochanter se trouve une crête rugueuse ou ligne transverse. Elle part de la tête du fémur et va vers le jarret en tournant en dehors et se termine par une proéminence dirigée en dehors : le troisième trochanter ou tubésosité externe ou fessière. Quelquefois ce n'est qu'une ligne rugueuse.

Si l'on étudie le système formé par cette articulation, on remarque qu'elle représente un levier du deuxième genre. La résistance R constituée par les ligaments et les insertions périarticulaires se trouve entre le point d'appui C ou centre articulaire et la puissance F ou force exercée sur l'extrémité distale du col de l'os. Les points d'application des forces parallèles F et R étant sur l'axe du col du fémur. Le bras de levier CF est plus grand que le bras CR. D'après le principe de la conservation des forces parallèles, on a F : R = CR : CF ou F. CF = R. CR. Les deux facteurs CR et CF sont invariables, le facteur R varie peu et lentement. On voit donc que pour peu que F augmente son effort, l'équilibre est rompu et F.CF l'emporte sur R.CR.

La luxation est facile puisque l'on constate une juxtaposition des surfaces dans le sens horizontal, avec défaut de coaptation et élongation du fémur. On est frappé du peu de solidité et de fixité de cette articulation. La cavité cotyloïde peu profonde est encroûtée dans un cartilage épais qui diminue sa capacité et la tête fémorale légèrement enrobée est à peine engagée du tiers dans la capsule, circonstance favorable au point de vue de la mobilité, mais désastreux pour la solidité.

(Voir figure page 20).

APPAREIL LIGAMENTEUX

Il y a un ligament capsulairé, large manchon qui commence sur le bord de la cavité cotyloïde et se termine sur le col fémoral à 1 cm., 1 cm. $\frac{1}{2}$ de la tête. Nous avons remarqué un renforcement de la capsule en avant et en arrière de l'articulation rendant cette capsule plus fragile en partie supérieure et inférieure. Ceci, joint à l'échancrure du bord supéro-antérieur du bourrelet, permet d'expliquer la plus grande fréquence des luxations en haut et en avant. Chez les gros chiens, les fibres forment à leur insertion un faisceau appelé zone orbiculaire, dans l'intérieur duquel on trouve une petite quantité de tissu adipeux. Le ligament capsulaire est lâche et permet de grands mouvements. La coaptation est cependant intense grâce, d'une part, à la pression atmosphérique et, d'autre part, aux masses musculaires périarticulaires.

On trouve en plus le ligament rond qui va de la fossette rugueuse de la tête du fémur au fond de la fosse cotyloïde. C'est un ligament simple et arrondi, court et fort d'après MM. Ellenberger et Baum, si long d'après MM. Antoine et Liégeois que le ligament capsulaire rompu et l'articulation décollée, la tête fémorale est prête à être luxée. Nous avons vérifié sur un grand nombre de chiens et nous n'avons pu départager les deux opinions. Cependant, nous avons constaté que la longueur du ligament n'est pas suffisante pour que la tête articulaire arrive au niveau du sourcil cotyloïdien, par une simple traction sur le membre.

En résumé, cette articulation se caractérise :

Par une longueur du col et une faible profondeur de l'acetabulum.

Par un emboîtement sur un axe horizontal.

Par un défaut de coaptation par une longueur exagérée des ligaments.

Par l'absence du faisceau pubien du ligament rond.

APPAREIL MUSCULAIRE

Le système musculaire de la cuisse du chien est très puissant. Il lui permet de faire des bonds fantastiques, ce qui prouve que certains muscles fournissent un effort considérable. Nous allons les étudier successivement en nous efforçant de mettre en évidence le rôle prédominant de chacun.

Le tenseur du fascia lata, divisé en deux faisceaux, n'a que peu de rapport avec l'articulation coxo-fémorale. Il s'insère sur l'angle externe de l'ilium, sur l'échancrure semi-lunaire, sur le grand trochanter par un troisième tendon et se termine sur la jambe par une large aponévrose. Il amène en avant la cuisse et, en certains cas, agit comme extenseur.

Le grand fessier ou superficiel qu'on trouve ensuite est relativement petit. Il s'attache à la face supérieure aux ligaments sacro-sciatique et sous-épineux, au sacrum, aux premières vertèbres coccygiennes et à l'aponévrose fessière. De ces points d'attache, les fibres se portent en convergeant du côté dorsal et en dehors pour se jeter sur un tendon qui recouvre le grand trochanter et s'attache à la face externe de celui-ci jusqu'au troisième trochanter, ainsi qu'à la ligne transverse du fémur en envoyant une expansion aponévrotique qui s'irradie dans l'aponévrose du tenseur du fascia lata et dans le quadriceps fémoral. Il étend l'articulation et tourne le genou en dehors.

Le moyen fessier est un muscle très fort traversé par des travées tendineuses. Il recouvre complètemnt l'os iliaque. Il naît sur la crête de l'ilium et sur la face externe de la palette jusqu'à la ligne demi-circulaire externe supérieure ainsi que sur le tendon d'origine du court chef du tenseur du fascia lata. Il se termine par un tendon fort et large sur l'extrémité du grand trochanter. C'est un extenseur de l'articulation. Il tourne aussi la rotule en dedans. Du côté interne, il a parfois un maigre faisceau qui va du ligament sacro-sciatique au troisième trochanter

Le petit fessier est un muscle très fort disposé en éventail ; il commence sur les lignes demi-circulaires externes supérieure et inférieure, sur l'épine sciatique et sur la face externe du col de l'ilium. Les fibres charnues se dirigent en dehors et se jettent

sur un tendon qui s'attache au bord externe du grand trochanter et sur la ligne transverse du fémur. Il étend et fixe l'articulation coxo-fémorale. Il porte la cuisse en arrière, en dehors et le genou en dedans.

Le pyramidal ou piriforme est un muscle court mais gros, en partie dans le bassin. Il naît sur la face interne des ligaments sacro-sciatique et sacro-épineux, sur la face ventrale du sacrum et se dirige en dehors pour se terminer par un tendon rond un peu aplati qui tantôt se soude avec celui du fessier moyen, tantôt s'attache isolément à côté de ce dernier. Il assiste les muscles fessiers dans leurs mouvements.

En couche plus profonde, on trouve le carré crural, lequel présente un corps charnu court, épais, qui naît sur la face ventrale de la tubérosité ischiatique et se dirige en décrivant une légère courbe le long du bord ventral de l'obturateur externe vers la fosse trochantérienne pour s'insérer à l'extrémité distale de cette fosse. Il porte la cuisse en avant.

Les jumeaux forment une masse charnue située entre la branche externe de l'ischium et le tiers supérieur du fémur. Cette masse naît sur la branche externe de l'ischium, près de la petite échancrure sciatique, et se termine dans la fosse trochantérienne. Ces muscles portent la cuisse en avant et lui font exécuter le mouvement de rotation.

L'obturateur externe est un muscle en éventail fermant le trou obturateur. Il naît sur le bord de ce trou ainsi que sur la face ventrale du pubis et de l'ischium. Les fibres convergent vers la petite échancrure sciatique et le tendon primitivement plat devient de plus en plus épais pour aller s'insérer dans la fosse des rotateurs. Il porte la cuisse en avant pendant que le genou accomplit la rotation en dehors.

Du côté interne, nous avons l'obturateur interne et le psoas iliaque.

L'obturateur interne est grêle, élargi en éventail et se trouve à l'intérieur du bassin pour fermer le trou obturateur. Il s'insère sur le bord et aux environs de ce trou ainsi que sur le pubis et l'ischium. De ces insertions, les fibres charnues partent en convergeant en dehors vers la petite échancrure sciatique où elles

se jettent sur un tendon plat et large qui, passant au-dessus des jumeaux, se dirige à travers l'échancrure sus-nommée en dehors et à l'extérieur du bassin et s'insère dans la fosse trochantérienne. Il tourne le trochanter en dedans et le genou en dehors.

Le psoas iliaque prend naissance à la face hémole des corps et des apophyses transverses des trois ou quatre dernières lombaires, ainsi que sur le bord ventral de l'os iliaque. De ces insertions, il se dirige en dehors et s'insinue entre le vaste interne ou quelquefois le droit de la cuisse et les adducteurs pour s'attacher sur le petit trochanter. On peut y distinguer deux ou trois portions. La portion iliaque s'attache au bord de l'os iliaque et à sa tige, et se divise en deux faisceaux musculaires, l'un situé en dedans, l'autre en dehors de la portion lombaire. Le faisceau interne commence là où se termine le petit psoas, sur son tendon même et se dirige vers l'articulation recouvrant le bord de la cavité cotyloïde. Les trois portions du psoas iliaque sont fusionnées entre elles et ne forment qu'une terminaison située en dedans du grand adducteur et du long adducteur, en dehors du vaste interne et du droit antérieur de la cuisse.

Les vaisseaux et nerfs voisins de l'articulation et qui peuvent être lésés sont représentés par le grand sciatique accompagné d'une petite veine, qui sortent par la grande échancrure, glissent sur le petit fessier, le tendon de l'obturateur interne, le carré crural en contournant en arrière le grand trochanter.

Schéma de l'articulation Coxo-Fémo rale

VOIE D'ACCÈS CHIRURGICALE

En vue d'une arthrotomie possible, nous avons cherché quelle serait la voie d'accès la meilleure. En abordant l'articulation par la face externe de la fesse, derrière la saillie trochantérienne, on trouve sous la peau un abondant et épais tissu adipeux, facile à détacher. En incisant la partie peu épaisse et postérieure du fessier superficiel et en passant derrière le tendon du fessier moyen, on aborde la coulisse du nerf sciatique et de sa veine satellite par la face supérieure. En écartant ces derniers, l'articulation est facile à aborder au travers du fessier profond généralement lésé.

Le déplacement du fémur entraîne les masses molles périarticulaires et le champ opératoire est facile à deviner sachant que la majorité des luxations sont sous-cotyloïdiennes.

ASPECT RADIOLOGIQUE D'UNE ARTICULATION NORMALE

Sur une radiographie d'articulation coxo-fémorale normale, on aperçoit deux os, l'un présentant trois échancrures incurvées : c'est le coxal ; l'autre ressemblant à un bâton à l'extrémité boursoufflée terminée par une boule : c'est le fémur. L'échancrure du milieu sur le coxal correspond à la cavité cotyloïde, dans laquelle l'extrémité hémi-sphérique du fémur s'intercale. Cette extrémité semble ne pas coïncider exactement avec le fond du cotyle car les bourrelets cartilagineux donnent une ombre très claire qui forme une solution de continuité. Au-dessus de la cavité cotyloïde, on aperçoit une ombre plus foncée qui marque la crête sus-cotyloïdienne. Dans l'articulation saine, la tête articulaire fémorale semble toujours coiffée par la cavité cotyloïde. Entre la tête articulaire et la diaphyse rectiligne du fémur se trouve une masse rugueuse qui représente le trochanter avec sa crête.

DÉFINITION ET CLASSIFICATION

La luxation est un changement de rapport permanent ou transitoire des surfaces articulaires, changement tel que les mouvements normaux sont devenus impossibles.

Nous pouvons diviser la luxation en :

- A. Luxations
  - 1. Congénitales
  - 2. Spontanées ou progressives
  - 3. Traumatiques
- B. Luxations
  - Simples
    - Secondaires
      - 1° Par surcharge
      - 2° Par tumeur du voisinage
      - 3° Par allongement inégal de deux os couplés
      - 4° Par attitude vicieuse (attitude vicieuse pendant la vie intra-utérine par Roser)
      - 5° Par attitude professionnelle
    - Primitives
      - 1° Par trauma antérieur (Lotzbeck les appelle tardives à la deuxième fois)
      - 2° Par relâchement ligamenteux
      - 3° Par relâchement musculaire
      - 4° Consécutives aux arthrites aiguës.
  - Compliquées
    - 1° Par destruction des extrémités osseuses
    - 2° Par déformation des surfaces articulaires.
- C. Luxations
  - Complètes
  - Incomplètes.

D { En haut en avant (sur l'ilium)
En haut en arrière (sous l'ischium)
En bas en avant (sous l'ilium)
En bas en arrière (sous l'ischium) }

Les luxations congénitales sont rares chez les animaux. A notre connaissance, nous n'avons qu'un seul cas à signaler, intéressant un chiot Loulou de Poméranie. On peut, dans ce cas, invoquer les causes suivantes :

Violences extérieures sur le ventre de la mère ;
Position vicieuse du fœtus ;
Arrêt de développement ;
Rétraction musculaire ;
Hydropysie de la synoviale.

Aucune de ces causes n'est démontrée. Dans ce vice de conformation, les ligaments et la synoviale sont généralement intacts. Il y a seulement distension et allongement nécessaire au développement des surfaces articulaires qui peuvent s'être profondément modifiées dans la position anormale qu'elles occupent pour former une énarthrose. Généralement le membre luxé subit un arrêt de développement, prend une position anormale et s'ankylose.

Ce cas a peu d'importance en médecine vétérinaire, car le traitement étant inutile et la question sentiment mise à part, le sujet est généralement sacrifié.

La luxation est dite graduelle ou spontanée quand il y a un déplacement consécutif soit à la destruction des parties constituantes de l'articulation (ligaments, extrémités osseuses), soit au développement graduel d'une production pathologique voisine (exostose, tumeur), qui s'arcboute contre des tissus plus résistants, presse sur des extrémités articulaires et finit par la chasser de ses rapports normaux avec l'os opposé. C'est encore un cas rarement observé chez nous car il rend l'animal inutilisable et il est prématurément sacrifié. Elle n'est observée que sur les petits animaux qu'une affection mutuelle lie à leurs maîtres qui les font soigner. Elle fut cependant observée sur un cheval de selle en 1829, par Sannol et Ranson, au 18e Chasseur de

Schlestadt. Le sujet s'est brusquement affaissé au cours d'une séance d'exercice qui durait depuis 1 h. 30.

La question des luxations traumatiques est plus intéressante et nous lui consacrerons cette étude.

ÉTIOLOGIE

La luxation est généralement une affection de l'âge adulte. Chez le jeune, les épiphyses sont réunies à la diaphyse par un anneau de tissu cartilagineux qui cède le premier sous l'action d'un traumatisme. Il y a une fracture épiphysaire. Il en est de même chez le sujet âgé, où la diminution progressive du rapport de l'osséine à la matière calcaire augmente concurremment à la fragilité du tissu osseux.

Nous pouvons reconnaître deux ordres de causes liées à la production de la luxation coxo-fémorale : des causes prédisposantes plutôt d'ordre général et des causes déterminantes.

CAUSES PREDISPOSANTES

Nous avons déjà dit que l'âge jouait un grand rôle dans la genèse de cette affection. Il ne faut pas oublier que le sexe, le travail et la saison en jouent un autre plus faible certes, mais néanmoins certain. L'homme qui effectue des travaux plus pénibles que la femme est plus souvent atteint. Hamilton cite une proportion de 104 luxations chez l'homme contre 11 chez la femme. En hiver, nous sommes plus exposés aux glissades, aux chutes. Ces considérations n'ont qu'une importance minime en ce qui concerne le chien.

Les affections articulaires et péri-articulaires sont à envisager de plus près. L'hydarthrose et l'arthrite altèrent les ligaments qui peuvent céder ou s'allonger. Les luxations anciennes, la faiblesse générale de l'organisme qui provoque une atrophie des muscles péri-articulaires, favorisent la production de la luxation. Erricksen signale le cas d'un individu dont le deltoïde affaibli permit quarante luxations successives.

D'après MM. G. Antoine et Liégeois de Bruxelles, il n'y a pas de malformation, pas d'altération congénitale ni d'arthrite coxal-

gique chez le chien. Nous avons examiné un cas cité plus haut ; le chiot présentait une luxation congénitale de la hanche gauche avec atrophie musculaire et ankylose dans une position vicieuse. Les auteurs précités trouvent, dans la constitution intime de l'articulation, le défaut qui va favoriser la luxation. Il y a une disposition spéciale qui fait qu'un des os articulés présente une importante saillie à l'extérieur par son trochanter facilitant ainsi son accrochement par un corps étranger traumatisant. Nous objecterons que cette saillie noyée dans la masse des fessiers n'est pas suffisamment prononcée pour permettre l'accrochement. Nous pouvons leur opposer de nombreux cas d'animaux gros et cependant blessés. Nous estimons que la luxation dépend plutôt de la conformation anatomique de l'articulation qui présente l'emboîtement sur un axe horizontal, pas de faisceau pubien et un défaut de résistance du côté des ligaments.

La luxation est bien une affection de l'âge adulte ; les cartilages épiphysaires cèdent chez le jeune avant la distension des ligaments et les os longs à parois minces chez les sujets âgés se fracturent plus facilement. Cependant, John Pocodrell signale une luxation coxo-fémale sur un enfant de six mois ; Marx Bartels, sur un de 11 mois ; Lisfrang, Faming, sur des enfants de 18 mois, et beaucoup d'autres de même. Nous avons aussi constaté une luxation sur un chiot de 2 mois à la suite d'une chute d'une hauteur de deux mètres. Enfin, voici un fait qui montre que la croyance populaire basée sur une longue observation n'admet la luxation que chez l'adulte : un chirurgien anglais réduisit une luxation coxo-fémorale sur un enfant de trois ans et demi et réclame des honoraires pour cette intervention. La famille refusa de payer et le tribunal condamne le médecin, car un enfant de cet âge, disait le jugement, ne peut être atteint, la luxation ne frappant les individus qu'au-dessus de sept ans. Nous devons ajouter que cette histoire date de quelques siècles. En médecine humaine où nous puisons tous les renseignements car nos observations sont en nombre insuffisant, la statistique d'Hamilton montre que sur 84 luxations, il y a 15 sujets au-dessous de 15 ans, 32 de 15 à 30 ans, 29 de 30 à 45 ans, 7 de 45 à 60 ans, 1 de 66 à 85 ans.

Toutes ces causes n'ont pour rôle que de préparer le sujet à l'action déterminante.

CAUSES DETERMINANTES

Elles sont directes ou indirectes.

La cause est directe quand la violence extérieure (choc, chute, coup) porte sur le rayon osseux qui sera luxé. L'impulsion peut se faire sur une extrémité articulaire, l'autre étant fixe, c'est le cas de l'humérus et de l'omoplate. Elle peut porter sur des os qui s'inclinent sous un angle anormal (cas du genou) ; enfin, il peut y avoir rotation.

La cause est indirecte quand la luxation se produit dans une articulation éloignée du point où a porté la violence extérieure. L'impulsion peut se faire en droite ligne et parallèlement aux surfaces des os qui glissent l'un sur l'autre. Elle peut provoquer un mouvement de torsion, un angle anormal en agissant à l'extrémité de l'os. Chez le cheval, on note la luxation scapulo-humérale après chute sur les genoux.

Dans le cas particulier de la luxation coxo-fémorale du chien, la cause prédisposante principale semble résider, d'après les observations que nous avons faites, dans une attitude passagère anormale du membre, rendant une des surfaces diarthrodiales très oblique par rapport à l'autre au moment où le choc survient.

Les causes déterminantes sont peu nombreuses et se rapportent actuellement le plus souvent aux accidents d'automobile. Le chien aime folâtrer, se chauffer sur la chaussée aux rayons du soleil ou explorer les poubelles au bord des trottoirs. Il reste sourd aux appels des chauffeurs et, confiant en son agilité, se retire souvent trop tard. La roue happe généralement le train postérieur en extension, en position telle que le bras de levier sur lequel s'exerce la puissance est complètement rigide et n'amortit aucune partie de la force par les articulations très ouvertes. Si l'accident ne se produit pas au moment du choc, il a lieu à la chute, quand le sujet tombe à faux sur une patte postérieure.

SYMPTOMATOLOGIE

SIGNES COMMEMORATIFS

L'anamnèse en vétérinaire a une importance indéniable. L'animal ne pouvant parler, n'exprime le degré de souffrance et n'indique le siège de la lésion que d'une manière vague. Les renseignements fournis par le propriétaire prennent de ce fait un caractère de premier ordre, mais comme ils sont généralement erronés, nous devons les étudier avec la plus grande attention et en extraire les données essentielles.

SIGNES POSITIFS

Dès que le praticien a réuni tous les renseignements et en a retenu ce qu'il juge digne d'intérêt, il passe à l'examen du sujet. Nous citerons les symptômes tels qu'ils se présentent sans faire une classification qui ne correspond pas toujours à la réalité.

Strebel signale une période traumatique qui fait suite à l'accident, une période inflammatoire qui apparaît dans les vingt-quatre heures et se prolonge quelques jours, et une période d'organisation pendant laquelle des modifications s'opèrent du côté des surfaces articulaires et des muscles voisins.

A l'inspection du sujet, on s'aperçoit de suite que le membre ne sert ni à l'appui, ni à la progression. Les rayons inférieurs traînent sur le sol et tous les mouvements sont abolis dans l'articulation luxée. Les rayons supérieurs ne fonctionnent plus, leurs déplacements exaspèrent la souffrance. L'extrémité inférieure oscille dans une limite restreinte, car l'attitude du membre se modifie suivant la direction de la luxation et le degré de tension des liens articulaires. Buch a essayé de démontrer sur le cadavre que la section de tous les muscles péri-articulaires ne changeait pas la direction du membre. Il est cependant difficile d'admettre que les changements de tension ou de relâchement des muscles

environnants ne jouent aucun rôle dans l'attitude anormale que prend le membre. La patte peut être fléchie ou étendue, portée dans l'abduction ou l'adduction, dans la rotation de dehors en dedans ou inversement. Souvent quand l'animal se déplace en sautillant sur trois pattes, le membre luxé décrit une courbe en dehors à petit diamètre. Lafosse attribue cette rotation à la contraction des obturateurs qui s'insèrent à la partie postérieure et interne de l'extrémité supérieure du fémur et font basculer le rayon osseux en portant cette extrémité en dedans. D'après Zundel, l'extrémité périphérique du membre ne subit une déviation en dehors que dans la luxation en avant. Farebœuf le Didactique disait que toute flexion de la cuisse en dedans indique un déplacement de la tête vers le bas, toute extension un déplacement vers le haut.

Chez le chien nous pouvons résumer d'après M. Cadiot, de la façon suivante, les différentes attitudes du membre luxé. Dans la luxation en avant le membre est raccourci, tenu dans l'abduction, la pointe du pied tournée en dehors. Pendant la marche, il est traîné sans le moindre mouvement de flexion. Le fémur est presque vertical.

Dans la luxation en dehors le membre, en extension avec la pointe du pied fortement déviée en dehors, est raccourci ; le sommet du calcanéum peut dépasser de deux à trois centimètres la région similaire opposée. Pendant la marche, le membre est traîné avec un large mouvement d'abduction, tandis que la tête du fémur très saillante se porte alternativement en avant et en arrière, mouvements dont on peut se rendre compte en appliquant la main à plat sur la fesse. Lors de luxation en arrière, le membre est allongé en abduction. La peau est fortement tendue sur la partie antérieure de la croupe. Si on oblige le sujet à marcher, le membre est traîné dans son attitude d'abduction. La main appliquée sur le trochanter perçoit le bruit de frottement du col du fémur sur l'ischium.

Quand il s'agit d'une luxation en dedans, le membre est fortement porté dans l'abduction, raccourci, immobile. Les mouvements d'adduction sont impossibles ou très limités ; pendant la marche, le membre est traîné sans aucune flexion.

Un second signe qu'on perçoit encore mieux à la palpation de la région malade est la douleur. Elle est souvent intense, due aux pressions exercées par les muscles ou les os déplacés sur le grand sciatique qui contourne l'articulation en arrière, ou simplement sur les ramifications nerveuses de cette diarthrose. Elle se traduit par l'attitude générale du sujet, par sa face grippée, angoissée, et surtout par les plaintes et les tentations de défense qu'il manifeste chaque fois qu'on porte la main sur la région blessée, ou quand on veut imprimer un mouvement au membre.

La contusion et l'ecchymose sont rarement rencontrés au point de choc. On trouve plus fréquemment un gonflement inflammatoire des parties molles articulaires dû aux lésions qui accompagnent la luxation. Ce gonflement peut être tel dès le deuxième jour que le diagnostic devient impossible. Cette difficulté est plus grave si l'accident se complique de la rupture d'un gros vaisseau avec épanchement de sang. Mais si cette complication ne survient pas ou si elle se produit tardivement, nous avons, en plus de la douleur et de la gêne des mouvements, une déformation qui porte sur le membre et sur la région articulaire. Ces modifications sont parfois si accusées qu'elles suffisent pour fixer le diagnostic.

Dans toute luxation il se produit un changement de longueur du membre, soit raccourcissement, soit allongement suivant la nouvelle position de l'extrémité supérieure de l'os luxé par rapport à sa cavité articulaire. Alors qu'Avicenne trouve une jambe plus longue d'un pied dans la luxation en dedans en avant et une jambe plus courte dans la luxation en dehors en arrière, nous avons un raccourcissement dans la luxation en avant en dehors et allongement dans la luxation en arrière et en dedans. Le plus souvent, nous avons rencontré un raccourcissement, signe qui prend un grand intérêt pour le diagnostic.

Les modifications de forme de la région ont été de tous temps observées. Elles sont dues au changement de rapport des surfaces articulaires, à leur déplacement, à la tension exagérée de certains muscles, à l'effacement d'autres, aux déplacements et aux saillies anormales qui en résultent. L'examen comparatif de la région homologue permet de se rendre compte de l'existence et de

l'étendue des modifications. Les saillies anormales, la disposition de celles qu'on y rencontre habituellement, leur éloignement ou leur rapprochement constaté au besoin par la mensuration précisent notre opinion. En appliquant la main sur les saillies anormalement formées par l'extrémité de l'os luxé, on peut s'assurer qu'elle participe dans une certaine mesure aux mouvements que l'on imprime à la partie inférieure du membre, et que la continuité du rayon osseux n'est pas interrompue. Cette manœuvre permet de reconnaître la situation nouvelle de l'os luxé et, par conséquent, le sens et le degré de la luxation. Cette méthode, que nous appliquons toujours, nous a donné les résultats suivants. Dans la luxation antérieure, la tête articulaire du fémur a glissé le long du talus antérieur de la cavité cotyloïde pour aller s'arrêter le long de la branche de l'ilium ; la saillie trochantérienne est plus accusée et nettement perceptible ; elle est, d'autre part, située au-dessus du plan horizontal qui passe par le centre de l'articulation. La peau tendue au niveau du trochanter est relâchée au grasset. Dans la luxation postérieure, la saillie trochantérienne s'abaisse au-dessous de ce plan et les muscles fessiers sont affaissés dans leur tiers antérieur et en saillie dans leur tiers postérieur. Les muscles demi-membraneux et long vaste cachent suffisamment la tuberosité osseuse qui est moins visible. On mesure le déplacement du trochanter en prenant l'extrémité de l'ischium comme point de repère. Dans les luxations internes, le taxis est impuissant pour déceler la présence du trochanter, mais au niveau de l'articulation il existe une excavation indiquant que la tête fémorale est sortie de la cavité cotyloïde entraînant avec elle les muscles. Dans ce cas, l'exploration rectale et digitale permet de se rendre compte de la nouvelle position du fémur s'il a glissé dans le trou ovalaire. La peau forme des plis en avant du grasset.

Enfin, on a, comme dans les fractures, un bruit de crépitation amidonnée ou de frottement sourd qui semble provoqué par le contact de l'os luxé avec l'os voisin plus rugueux. Si en médecine humaine les chirurgiens s'accordent avec Mouchet pour dire que la clinique est peu de chose, que le bon radiographe est tout, en médecine vétérinaire cette affirmation est

trop rigoureuse. Quand il n'y a qu'une simple luxation, le diagnostic est simple, mais dès qu'il y a des complications, la radiographie est d'un grand secours.

DIAGNOSTIC

Les symptômes que nous venons d'énumérer permettent souvent de poser un diagnostic. L'immobilité et la déformation articulaire suffisent généralement. Mais il ne faut pas toujours se contenter de dire il y a luxation ; le praticien doit en préciser le siège exact et se rendre compte des lésions qui en résultent. Avec Mouchet, on peut souvent dire que la clinique est peu, que le bon radiographe est tout. Ce sont les rayons X en effet qui, dans bien des cas, nous ont permis de différencier la luxation des fractures diaphysaires, épiphysaires du fémur, du col intra ou extracapsulaire, des fractures de la cavité cotyloïde et enfin des simples contusions ou entorses.

La luxation est dite complète quand les surfaces articulaires n'ont plus aucun rapport de contiguité. La tête articulaire peut glisser au-dessus de la cavité cotyloïde et se porter en avant sur l'ilium donnant une luxation iliaque supérieure, en arrière sur l'ischium donnant la luxation ischiatique supérieure. Elle peut être déplacée sous l'acétabulum et donner, suivant qu'elle se dirige en avant ou en arrière, les variétés iliaque ou ischiatique inférieures. Le grand axe du coxal est orienté d'avant en arrière, sur un plan horizontal, alors que chez l'homme ce plan est vertical. Le ligament en Y ou de Bigelow joue un rôle important dans l'orientation des luxations qui sont presque toutes primitivement sous-cotyloïdiennes. Ce ligament n'existe pas chez le chien et, cependant, nous trouvons une majorité de luxations de même sens.

La contusion et l'entorse de la hanche s'accompagnent généralement d'une douleur ou d'un gonflement de la région très appréciables. Il n'y a pas de raccourcissement du membre quoique celui-ci soit porté en flexion et ne serve pas à l'appui, ni de déformation de la région. Les mouvements habituels qu'on lui communique sont possibles, mais pas au-delà de la limite normale.

Les fractures diaphysaires sont facilement reconnaissables car à la palpation de la face interne on sent le fémur jusqu'à deux à trois centimètres de l'articulation, et s'il y a une solution de continuité, le toucher la décèle. La mobilité anormale de l'extrémité périphérique du membre lésé, qui oscille en tous sens pendant la marche, l'absence de déformation de la région articulaire, la réaction inflammatoire diffuse sur la cuisse, la crépitation nette et le raccourcissement constant du membre quand la fracture s'accompagne de déplacement, des abouts osseux sont les signes qui permettent de reconnaître une fracture. Ces caractères généraux ne sont pas toujours tous assemblés sur un même sujet. Généralement on ne rencontre qu'une tuméfaction très douloureuse, un raccourcissement apparent dû à la contraction des muscles traumatisés, et on ne perçoit que la crépitation sèche. La distinction entre les fractures épiphysaires et celles du col est délicate ; la radioscopie est alors d'un grand secours.

Les fractures ou simplement les fêlures du fond de la cavité cotyloïde ne sont diagnostiquées que par la douleur provoquée par le toucher rectal.

Plus on intervient vite, plus on a de chances de poser un diagnostic précis, car il n'y a pas encore de tuméfaction inflammatoire qui cache les caractères objectifs normaux ou pathologiques de l'articulation. Quand il y a une difficulté, le meilleur moyen pour la résoudre est de faire exécuter au membre les mouvements normaux en appliquant la main sur la région de l'articulation. Si l'un d'eux est impossible, on peut conclure à luxation ; s'il y a crépitation avec mobilité anormale, on est en droit de suspecter la fracture.

Quant au diagnostic différentiel des variétés, il est simple.

TECHNIQUE RADIOLOGIQUE

Pour connaître exactement le sens et le degré de la luxation, il est nécessaire d'examiner le sujet sous deux positions différentes, car on ne voit que la projection des os et on ne peut savoir quel est l'os supérieur par rapport à l'autre.

Dans le premier examen, le sujet est couché sur le côté sain, le membre luxé est laissé libre. L'opérateur peut faire manœuvrer la patte et voir dans ses nouvelles positions si la tête articulaire est en avant ou en arrière, en haut ou en bas de la cavité cotyloïde.

Dans le deuxième examen, le sujet est en décubitus sterno-abdominal et l'opérateur peut savoir si l'extrémité supérieure du fémur est à droite ou à gauche de la branche du coxal et suivant le côté blessé en dehors ou en dedans.

Dans l'examen radioscopique, l'ampoule est placée sous la table, l'examen se fait au-dessus de l'animal. Pour la radiographie, la plaque est glissée sous l'animal et l'ampoule au-dessus du sujet.

Le temps de pose pour un appareil déterminé varie suivant l'épaisseur du tissu musculaire, des poils et avec les différents médicaments appliqués sur la peau. La poix, par exemple, intercepte partiellement les rayons X.

PRONOSTIC

Le pronostic des luxations de la hanche chez l'homme n'est pas grave. Lorsque le déplacement est réduit, le sujet reste immobilisé pendant une vingtaine de jours et les fonctions du membre reviennent peu à peu. Il n'en est pas de même en ce qui concerne le chien. Nous avons exposé dans la partie anatomique la disposition des surfaces articulaires favorable à la récidive. D'après les expériences que nous avons faites sur des cadavres, il nous semble que la luxation ne peut se produire que s'il y a rupture ou dilacération du ligament intra-articulaire, entraînant presque toujours une déchirure partielle de la capsule et du bourrelet cotyloïdien en partie supérieure. La résistance à l'élongation étant fortement diminuée, parfois supprimée, et le chemin anormal tracé, le déplacement récidive avec une très grande facilité. Nous avons été maintes fois aux prises avec cette difficulté qui nous a obligé à employer une méthode de contention énergique. A côté de ces causes anatomiques, nous devons tenir compte des lésions secondaires produites par les mouvements anormaux de l'extrémité du fémur, de l'ancienneté de l'accident, du service demandé au sujet et de son âge.

D'une façon générale, toute luxation laisse à sa suite des troubles fonctionnels éphémères ou persistants qui vont de la simple raideur à l'ankylose. Quand on intervient de bonne heure, la luxation simple peut être guérie sans laisser grande trace, mais la réduction devient difficile après quelques semaines. Après un mois, les tissus blessés ont réagi et ont donné des productions fibreuses qui empêchent une coaptation intime.

Dans le cas de luxation compliquée de fracture de l'extrémité supérieure du fémur ou du coxal, il faut être très réservé. La vie du sujet n'est pas en danger, mais on peut affirmer qu'il restera toujours une forte boîterie. La proximité du nerf grand sciatique l'expose à être froissé, d'où la grande douleur qui accompagne

certaines luxations ischiatiques supérieures et la paralysie consécutive du membre.

Enfin, l'accident sera moins fâcheux sur un chien que sur une chienne reproductrice quand la luxation s'accompagne de fracture du coxal pouvant être ensuite cause de dystocie. La luxation porte peu de préjudice à un chien d'appartement alors qu'elle supprime la plus grande partie de la valeur d'un chien de chasse ou de course.

En dernier lieu, la guérison sera plus rapide et plus certaine sur un jeune animal.

ALTÉRATIONS ANATOMIQUES
ÉVOLUTION

Les déplacements effectués par le fémur ne vont pas sans des lesions considérables. La seule élongation des ligaments rond et capsulaire est un résultat qu'il faut considérer comme très heureux, mais hélas peu fréquent. La luxation s'accompagne pour le moins d'une déchirure de la capsule qui peut être simple, linéaire dans le sens longitudinal ou transversal des fibres, festonnée à bords frangés. C'est par cette déchirure que la tête fémorale s'échappe, tiraillant sur le ligament rond qui est généralement trop court et qui se rompt. Il peut se rupturer dans sa partie moyenne ou vers un de ses points d'insertion entraînant une écaille de cartilage ou d'os.

L'extrémité articulaire du fémur et le sourcil cartilagineux de la cavité cotyloïde présentent des lésions dues au frottement violent de ces os au moment de la luxation. Il y a contusion, arrachement des cartilages qui sont fendillés. La lésion est proportionnelle à l'intensité de la violence, à la résistance opposée par les moyens de fixité de la jointure.

Les muscles voisins peuvent être indemnes, simplement relâchés ou au contraire contracturés par suite de la douleur provoquée par la compression du grand sciatique, du nerf crural, de l'obturateur. Le plus souvent l'extrémité de l'os luxé a provoqué par son brusque déplacement des contusions, des déchirures musculaires, des ruptures vasculaires. Tout ceci s'accompagne d'un œdème important. Si les dilacérations sont très fortes, il peut y avoir communication de la synoviale avec l'extérieur et l'arthrite traumatique est une complication possible.

L'abcès profond consécutif aux lésions inflammatoires est très rare. On ne l'observe que dans les cas de luxations ouvertes, ou quand le sujet est atteint d'affection générale.

Si le chirurgien n'intervient pas, les lésions que nous venons

de signaler peuvent guérir, mais la luxation persiste. Le fémur conserve toujours une position anormale et il ne tarde pas à se former chez le chien une psenarthrose. Dans les vieilles luxations de la hanche chez l'homme, la tête du fémur s'aplatit, perd par usure son revêtement diarthrodial, subit la transformation éburnée et, à son contact, la surface du coxal se creuse soit par usure, soit par atrophie, dit Malgoigne, alors que dans les parties voisines non soumises à la pression il y a secrétion de tissu osseux complètement indépendant de l'os luxé, le tout formant une vraie cavité cotyloïde. D'après Languebeck, la cavité nouvelle est formée aux dépens du périoste épaissi et ossifié. Les néo-surfaces articulaires se couvrent d'une couche de cartilage qui se rapprocherait par sa structure du tissu fibro-cartilagineux, pense Muller. Une capsule fibreuse, formée aux dépens des parties molles environnantes qui ont subi un épaississement, entoure la nouvelle articulation. On trouve même un liquide semblable à la synovie, mais sans le revêtement épithélial des synoviales.

Les anciennes surfaces articulaires subissent, de leur côté, des transformations inverses. La tête fémorale peut faire partie de la nouvelle arthrose et présenter les caractères cités. Elle peut être aussi indépendante ; elle est alors aplatie, partielllement résorbée, privée de cartilage et contracte des adhérences avec les tissus voisins. Kirmisson cite un cas où elle était divisée en deux. La surface de la cavité cotyloïde disparaît. Les observations de Nélaton, Poncet, montrent que la fosse est comblée par du tissu fibro-cartilagineux. L'orifice de la capsule par où s'est échappée la tête articulaire du fémur est rétréci. Les lèvres sont épaisses, indurées, rétractées. La partie de la capsule non déchirée est tendue au-dessus de l'acétabulum comme un voile et contracte des adhérences (Volkmann, Polaillon, Nélaton). Les muscles ont subi des changements de position, de forme, par suite des ruptures ou de l'état de rétraction ou de relâchement dans lequel les plaçait la nouvelle position de l'os luxé.

COMPLICATIONS

Les luxations se compliquent toujours de lésions ligamentenses auxquelles s'ajoutent des contusions, des déchirures des muscles voisins. Ce sont les conséquences normales de cet accident. Les déchirures vasculaires et nerveuses, plus rares, sont aussi plus graves.

Parmi les autres complications plus sérieuses, mais moins fréquentes, nous citerons les cas suivants :

La déchirure du sourcil cartilagineux cotyloïdien correspond à la sortie de la tête articulaire.

La fracture de la cavité cotyloïde est plus dangereuse. Elle simule quelquefois celle du col du fémur. Quand il n'y a pas de déplacement des fragments cotyloïdiens, c'est la douleur provoquée par le toucher rectal qui met sur la voie du diagnostic. Il est des cas où la tête fémorale ayant défoncé le cotyle fait saillie dans le bassin. Le toucher permet alors de la sentir rouler, tandis qu'on imprime des mouvements au membre inférieur (Duplay, Rochard, Desmoulin).

Les fractures du col du fémur intra ou extra-capsulaires sont, par contre, signalées à maintes reprises. Un auteur a même soutenu qu'il ne connaissait pas la luxation sans arrachement de la capsule osseuse sur laquelle s'insère le ligament rond.

La fracture du fémur au niveau de l'épiphyse peut s'ajouter à la luxation, mais moins souvent peut-être que la fracture unilatérale du bassin qui peut siéger en avant ou en arrière de la cavité.

La fracture peut exister au niveau de la diaphyse ; facile à déceler, elle donne tous les caractères de la fracture complète du fémur et masque la luxation quand l'examen du blessé est trop superficiel.

Broeckel signale la formation possible d'embolies graisseuses

et thrombosiques quand il y a coexistence de luxation et de déchirures musculaires. Nous devons signaler, à ce sujet, la prédisposition du chien à cette complication qu'il faut surtout redouter dans les luxations ouvertes.

OBSTACLES A LA RÉDUCTION

La réduction de la luxation, qui semble généralement facile, offre parfois des difficultés inattendues. Nos observations en nombre insuffisant ne nous permettent pas d'affirmer quelle en est la cause. Cependant, nous pouvons reconnaître deux grands obstacles : les uns musculaires, les autres ligamenteux. Hippocrate signale déjà que les réductions sont plus faciles sur les sujets faibles. Plus près de nous, A. Cooper constate à l'autopsie que le ligament capsulaire est très déchiré et il fait jouer le rôle de résistance aux muscles. Rew et Chassaignac incriminent la tension des adducteurs et des rotateurs, Natam Smith une contraction spasmodique des fessiers. Dans nos premières expériences nous avons voulu réduire de suite sans préparer le sujet, mais ensuite nous avons anesthésié la région postérieure pour éliminer ces inconvénients. Malgré cette précaution en certains cas, nous avons eu des difficultés. Dans l'impossibilité de nous rendre compte de visu de la gêne, nous nous sommes rangés du côté de certains chirurgiens qui font jouer à la boutonnière musculaire un rôle important. Parmentier cite le cas où la tête articulaire était engagée entre le pyramidal et l'obturateur interne. Servier signale un étranglement entre le pyramidal et le fessier moyen. Malgré ces preuves, le rôle des muscles fut nié et toute la difficulté de la réduction fut attribuée à l'appareil ligamenteux. Gunn détruisit la théorie musculaire, mais ne rétablit rien. C'est Moore qui a montré la fonction des ligaments, car sur une luxation il dut rompre la portion intacte de la capsule avant de réduire. Fenner, à la Nouvelle-Orléans, sectionne tous les muscles péri-articulaires, mais ne peut remettre le membre dans sa position normale. Il ne le fait qu'après avoir ouvert plus grandement la déchirure capsulaire. Gellé supprime la contraction musculaire par l'anesthésie et déclare fausse la théorie des boutonnières imaginée pour expliquer l'irréductibilité. Dans le cas

où des boutonnières furent signalées, la réduction a pu être opérée par un moyen rationnel, c'est-à-dire en rapport avec la lésion de la capsule. Sédillot enfin signale comme obstacle l'interposition entre les deux surfaces articulaires d'un lambeau ligamenteux ou musculaire. A l'appui de cette hypothèse, nous croyons apporter un fait. Nous avons tenté de réduire une luxation vieille d'un mois, sous le contrôle des rayons X. La mise en place normale était excessivement facile, mais la récidive l'était autant. Nous avons alors constaté que la tête ne s'engageait que partiellement dans la cavité cotyloïde, ce qui nous a porté à croire à l'interposition d'un fragment de tissu au moment du déboîtement de l'extrémité articulaire.

En résumé, nous pouvons dire :

1° Qu'il y a une partie intacte qui oppose une résistance insurmontable aux tractions intempestives et qui empêche la réduction ;

2° Que l'étroitesse relative de la déchirure capsulaire est une cause d'étranglement d'autant plus grande que les tractions effectuées sur la cuisse sont plus fortes ;

3° Que la capsule peut s'opposer par interposition d'une partie déchirée ou par plissement.

En outre de ces influences musculaires et tendineuses, certains auteurs ont fait jouer à la pression atmosphérique le principal rôle comme obstacle. Weber montre qu'on peut couper tous les muscles et tendons péri-articulaires sans faire tomber la jambe et qu'il faut percer la capsule, permettre à l'air de rentrer à son intérieur pour que la tête fémorale se détache du fond de la cavité. Selon Woekers, l'air pressant de toute part tend à déprimer les parties molles et à les enfoncer dans la cavité ; il ne sert donc à rien de faire des tractions énergiques ; il vaut mieux employer des manœuvres modérées pour faire rentrer la tête par le chemin qu'elle a pris en sortant.

TRAITEMENT

Le traitement d'une luxation consiste à remettre les surfaces articulaires dans leurs rapports normaux, à empêcher la récidive, à combattre les complications.

Les différentes méthodes employées pour la réduction sont classées en méthode de force, de douceur, sanglante.

Nous avons voulu user, au début de nos recherches, des moyens énergiques qu'au premier abord semblent donner des résultats immédiats. Mais devant les nombreuses difficultés rencontrées et exposées dans un paragraphe suivant, nous avons eu recours à des manœuvres moins douloureuses, plus chirurgicales. Le matériel n'est pas aménagé spécialement pour nos besoins et le chien étant très turbulent, nous avons employé des moyens de fortune en tout ceci guidé par l'inspiration.

Pour obtenir une immobilité presque complète du sujet, pour supprimer les souffrances et la contracture musculaire, nous avons essayé l'anesthésie. Morel Lavallée soutient que, dans un déplacement récent, les muscles sont paralysés par le traumatisme produit par le déplacement de l'extrémité articulaire et qu'il n'y a presque plus de résistance à vaincre, par conséquent aucune rupture à craindre. Richet entrevoit la possibilité d'un autre élément que les muscles quand il dit que dans les luxations anciennes, les principales difficultés ne proviennent pas des muscles, mais d'autres obstacles contre lesquels le chloroforme ne peut rien. Chassaignac émet l'idée que le chirurgien, par son expérience, est le meilleur juge du degré auquel doit être portée la puissance de l'extension, et Sédillot soutient que les contractions musculaires se réveillent avec énergie pendant les efforts d'extension. Malgré ses avantages, nous n'avons pas employé l'anesthésie générale qui demande trop de précautions, surtout chez les carnivores sujets aux syncopes à la suite de manœuvres intempestives. Pour supprimer ces inconvénients, nous prati-

quons la rachianesthésie. Les premières tentatives d'introduction de substances narcotiques dans le canal médullaire sont récentes et furent faites par Tuffier, Cuillé, Sendrail. On s'était vite aperçu que les substances cristalloïdes injectées dans le conjonctif sous-cutané ou dans les vaisseaux n'arrivaient qu'avec difficulté à traverser les méninges. Stern, Gauthier, Pagniez, ont montré qu'il existait un obstacle « La Barrière hémato-encéphalique » entre le sang, d'une part, et le liquide rachidien d'autre part, barrière inconnue qui semble avoir pour rôle de régler la composition du liquide baignant les éléments nerveux cérébro-spinaux. En outre, on s'est demandé si les substances qui pénètrent dans le liquide arrivent bien au contact des éléments nerveux. Les expériences faites avec des solutions de carnin par Beiswanger et Berger, de trypan bleu par Goldman, de bleu de méthylène par Taillandier, montrent que la pénétration de ces substances colorantes demande un temps variable de deux à vingt heures. Cette méthode ne serait donc pas utilisable pour la rachianesthésie si les cellules nerveuses n'avaient une affinité particulière pour les anesthésiques. Avec la solution de stovaïne au 1/100, l'action se fait sentir quinze à trente minutes après l'injection. Sa durée varie dans les mêmes limites. L'Allemand A. Lawen de Munich préfère la tutocaïne à 1 % en solution chlorurée sodique avec du sulfate de potassium et de l'adrénaline. C'est, dit-il, un produit très diffusible, peu toxique, donnant une anesthésie cutanée et viscérale de une à deux heures. M. Balaud pratique la rachi-anesthésie chez le chat et obtient en peu de temps une anesthésie de tout le train postérieur jusqu'au niveau des dernières vertèbres dorsales. La technique dont l'honneur revient à MM. Coquot, Mennerat, fut minutieusement étudiée par nos camarades Taillandier chez le chien, Balaud chez le chat. Le sujet est placé sur le bord d'une table, l'arrière train pendant et les pattes postérieures ramenées en avant sous la table. La toilette de la région est faite sur deux à trois centimètres au niveau dse apophyses épineuses des deux dernières vertèbres lombaires. L'aiguille est introduite sous l'arachnoïde au niveau de l'espace interlombaire en l'implantant d'arrière en avant, de dehors en dedans, à un centimètre à droite ou à gau-

che du bord antérieur de l'apophyse épineuse de la dernière lombaire. On peut dire que, neuf fois sur dix, on n'obtient pas de liquide à cet endroit. Cependant, nous en avons extrait deux fois deux à trois centimètres cubes sans aspirer avec la seringue. Après écoulement de ce liquide, nous injectons deux à quatre centimètres cubes d'une solution de stovaïne à 1 %. L'injection est poussée lentement pour éviter les accidents qui peuvent survenir à la suite d'une augmentation trop rapide de la pression au niveau de la moelle. Malgré cette précaution, nous avons eu un accident sur une vieille chienne de dix ans au premier centimètre cube. Ce sujet est tombé en syncope d'une courte durée suivie d'une tachycardée inquiétante. L'anesthésie demande un quart d'heure environ pour s'installer et se prolonge pendant une vingtaine de minutes, le laps de temps varie avec la quantité de narcotique injectée, avec l'individu et avec l'injection. Si le liquide est déposé entre les méninges, les éléments nobles sont touchés plus lentement que si la stovaïne est versée directement dans le liquide céphalo-rachidien.

CONTENTION

Le sujet est alors placé en décubitus latéral complet sur le côté non blessé. Au moyen de bandes de fil passées au-dessus des genoux et du jarret sain, le patient est mis en extension complète et fixé ainsi. Il est muselé et la tête attachée court. Une bande passée sous l'épaule du membre superficiel est fixée derrière le garot, de façon que le chien ne puisse soulever sa poitrine. La queue est de même attachée quand c'est nécessaire.

Au membre luxé, nous attachons une bande qui servira à l'immobiliser après la réduction. Les mouvements exercés par le praticien peuvent entraîner le bassin, ce qui nous oblige à pratiquer de la contre-extension. Un linge, pour éviter les blessures cutanées, est passé dans le pli de l'aîne et lié au bord de la table à la hauteur du sacrum. Pendant la réduction, l'opérateur ou l'aide appuie fortement avec sa main passée entre les deux cuisses, la paume contre la pointe inférieure de l'ischium et l'anus, en évitant de blesser les organes génitaux externes.

OPERATION

Nous en arrivons enfin à l'exposé de la réduction proprement dite. L'opérateur se place soit du côté de la face ventrale, soit de la face dorsale, saisit le membre blessé à pleine main au niveau du jarret en fixant le coxal avec l'autre main.

La tête articulaire en quittant son domicile a déchiré la synoviale. Elle s'est fait une porte par où elle est sortie et par laquelle elle doit rentrer. Tout le succès dépend de l'habileté déployée pour retrouver cette ouverture. Nous devons, dans la mesure du possible, suivant les renseignements obtenus, remettre le membre dans la position qu'il occupait au moment de l'accident. Par ce procédé de douceur, on remettra facilement les surfaces en contact sans augmenter les lésions, ce qui ne manquerait pas avec des manœuvres intempestives ou irraisonnées.

Chez quelques-uns, dit Hippocrate, la cuisse se réduit sans aucun appareil, avec une seule extension des mains et un léger mouvement ; nombre de fois, en fléchissant la cuisse sur le bassin, l'os fait un mouvement de rotation et rentre. De tous temps, les médecins suivirent cette méthode vide de connaissances anatomiques, jusqu'à Hamilton qui dit que le mouvement doit suivre constamment sa propre impulsion. D'après Paul d'Egine sur les jeunes, la réduction se fait parfois en ployant la jambe et en tournant en divers sens. A. Cooper, plus précis, ajoute qu'il faut des mouvements de rotation à droite ou à gauche. Ludovicus Moratus, médecin de Philippe II, dit que : Institutiones ad usum et examne eorum qui luxatioriem exercent artem. Dupouy demande seulement une légère extension, et Daniel Turner réduit avec la seule force des bras, sans employer aucun appareil. Par contre, A. Cooper est partisan des moufles qui permettent une traction forte, continue, lente, pendant que l'opérateur guide avec sa main. Parallèlement à ces méthodes, mais surtout au dix-huitième siècle, la vogue fut aux moyens de force et on peut dire que c'est à M. Koch de Berne que revient le mérite de réduire par la douceur les luxations de l'épaule en humaine. Ponteau de Lyon et Desprez de Paris ont mis cette méthode au point. Dans le dictionnaire de Médecine et de Chi-

rurgie pratiques, A.-D. Vallette, de Lyon, dit : « L'indication est précise. Il faut se hâter de faire rentrer dans sa cavité la tête déplacée. Pour atteindre ce but, la tête doit parcourir en sens inverse le chemin qu'elle a suivi. Le chirurgien qui se dispose à opérer la réduction d'une luxation doit se représenter le mécanisme suivant lequel elle s'est produite ; en d'autres termes, la première chose est de placer le fémur dans la position dans laquelle il se trouvait au moment où la tête a quitté le cotyle... » ; et plus loin il ajoute : « En faisant suivre à la tête, pour reprendre sa place, le chemin qu'elle a parcouru pour la quitter et en mettant pour cela le membre dans la situation où il se trouvait au moment de l'accident, l'obstacle disparaît ou du moins se laisse écarter ». En humaine, presque toutes les luxations sont primitivement sous-cotyloïdiennes ; il suffit, en général, d'employer la méthode conseillée empiriquement par Desprez et formulée ensuite par Bigelow : Fléchir la cuisse sur le bassin pour ramener la tête fémorale à la partie inférieure de la cavité cotyloïde et porter directement le fémur en haut. C'est à partir de cette idée que nous avons orienté nos recherches et nous en avons obtenu d'excellents résultats. En résumé, nous pouvons dire que l'avantage de la méthode de douceur est qu'elle réussit presque toujours, qu'elle n'exige aucune violence et par là aucune souffrance pour le patient, qu'elle entraîne peu de dégâts, que si elle échoue elle ne complique jamais la situation et qu'elle n'a jamais par elle-même causé la mort ni directement, ni indirectement.

Si, comme nous l'avons déjà dit, chez l'homme, presque toutes les luxations sont primitivement sous-cotyloïdiennes, nous pouvons affirmer, d'après nos observations, que les 9/10 sont sous-cotyloïdiennes chez le chien. Mais si l'on veut se reporter au schéma ci-joint, nous verrons que la porte de sortie est au même endroit sur le bord de l'acétabulum. Si nous faisons décrire une rotation de 90° au bassin, de façon à mettre le chien sur les pattes postérieures, on voit toutes proportions gardées que le coxal est parallèle à celui d'un homme debout et que le sens des luxations correspond bien. Dénominations mises à part les luxations sont les mêmes chez le chien et chez l'hom-

me. En humaine, un des premiers temps d'une réduction consiste à faire occuper à la tête articulaire une position sous-cotyloïdienne, de façon à lui faire réintégrer la cavité par des manœuvres simples décrites plus loin. Il semblerait donc logique d'opérer de même chez le chien, de transformer les différentes luxations en une variété sous-cotyloïdienne et de réduire. Malheureusement, le nombre restreint d'opérations que nous avons été appelé à pratiquer ne nous a permis d'étudier que des formes iliaques ou ischiatiques supérieures. En effet, sur dix-huit opérations rigoureusement contrôlées, nous avons eu quinze luxations iliaques supérieures, une ischiatique supérieure et une sous-cotyloïdienne. Nous allons exposer la technique qui nous a semblé la meilleure et qui nous a donné de bons résultats.

Dans le cas de luxation en avant et en haut ou sur le col de l'ilium, la tête articulaire a perforé la capsule, alors que le membre devait être en pleine extension. Par de douces tractions continues, nous mettons le membre dans cette position et, pour aider la tête articulaire à franchir le rebord cotyloïdien, nous faisons décrire à l'extrémité périphérique du membre un arc de cercle d'arrière en avant en l'écartant du plan médian du corps. Dans cette manœuvre la tête pivote au bout du col qui joue le rôle d'un rayon, le centre de rotation étant représenté grossièrement par le point d'insertion des muscles profonds sur le fémur. C'est comme si l'on se servait d'un levier du premier genre le point d'appui étant entre la puissance exercée sur l'extrémité périphérique du membre et la résistance représentée par la difficult qu'a la têt à franchir le bourrelet. Pour exécuter cette manœuvre, nous saisissons le membre à pleine main au niveau du jarret, l'autre main appuie sur les muscles fessiers et le trochanter dont elle guide la marche. Quand la tête a franchi l'ouverture de la capule qui oppose généralement une assez grande résistance et le bord de l'acétabulum, elle réintègre son logement d'une façon brutale, comme si une force invisible l'attirait. Un claquement sec bien perceptible chez le chien permet de se rendre compte de la réduction. Tant que le membre n'a pas subitement glissé de la main qui le tenait, et tant que le bruit caractéristique ne s'est pas fait entendre, nous ne considé-

rons pas la luxation comme réduite. Tout ceci s'applique à des lésions récentes, sans graves complications. Il nous est arrivé plusieurs fois de réduire des luxations certainement compliquées de déchirures ligamenteuses ou de fractures osseuses, car la tête articulaire, une fois remise en place, revenait à sa position luxée ou reprenait contact avec le fond de la cavité cotyloïde en faisant entendre un bruit sourd de crépitation. Malheureusement, nous n'avons pu vérifier notre diagnostic par la radiographie et nous avons fixé le membre après cet essai de réduction pendant la mise en place de l'emplâtre. Deux animaux ainsi traités sont parfaitement guéris. Ils ont présenté, pendant deux à trois mois, une gêne des mouvements du membre blessé et une légère boîterie qui a disparu progressivement.

Quand la tête est portée en bas et en avant sous l'ilium correspondant à la luxation ilio-pubienne de l'homme, le chirurgien transforme cette variété en luxation ovalaire. Dans cette manœuvre, nous aggravons certainement les lésions péri-articulaires. D'autre part, le ligament capsulaire est bien entraîné avec l'extrémité du fémur, mais est légèrement tordu et la déchirure ne correspond plus, dans cette nouvelle position, à la porte de sortie de la tête articulaire. Dans la réduction que nous avons faite, le ligament capsulaire devait être déchiré en grande pardie car l'opération fut rapide et facile. Cependant, nous ne conseillerons pas cette méthode sur le chien. D'après certains essais sur des cadavres, nous ne provoquons la luxation qu'après une déchirure presque complète du ligament intra-articulaire et la tête fémorale joue facilement au milieu des muscles. Mais nous ne pouvons tenir aucun compte de ces sortes d'expériences car la constructure musculaire n'existe plus. La méthode de choix pour la réduction semble pouvoir se résumer en ces quelques manœuvres : Mettre le chien en décubitus dorsal, fléchir le membre à angle droit sur le bassin, faire une légère traction et le porter en adduction pendant qu'on pousse à la face interne de la cuisse pour que la tête réintègre la cavité.

La tête peut être déplacée en haut et en arrière vers l'ischium, cas que nous ne constatons que rarement et qui correspond à la variété ischiatique basse de médecine humaine. La réduction

est faite de la façon suivante. L'individu est mis sur le dos, le membre dans le plan vertical à angle droit avec l'axe du corps ; l'opérateur exerce une traction vers le haut, puis porte le membre en abduction et en rotation externe. Nous avons compliqué la difficulté que nous rencontrons quand il s'agit de la contention d'un chien, c'est pourquoi nous sommes toujours obligés d'opérer en le mettant sur le côté sain. Nous saisissons le membre et tout en faisant une traction modérée, mais ferme, nous le plaçons successivement en abduction, puis en extension, par un mouvement rotatoire externe d'avant en arrière. Un aide guide le fémur en engageant l'extrémité de ses doigts entre les tubérosités ischiatiques et trochantériennes. On rapproche la tête de la cavité cotyloïde par cette manœuvre et, en portant en abduction, on aide la tête à franchir le rebord cotyloïdien. Il faut souvent forcer l'abduction d'une manière si inquiétante qu'on peut craindre une fracture. Il serait préférable de mettre en adduction forcée si les moyens de contention le permettaient, car nous avons constaté sur des cadavres que la réduction était moins laborieuse.

La quatrième variété, qui correspond à un déplacement de la tête en bas et en arrière dans le trou ovalaire ou ischiatique basse sur le chien ou ischiatique haute en médecine humaine, est très rare. La traction sur le membre en flexion et porté dans l'abduction doit faire franchir le bord cotyloïdien à la tête fémorale.

Ces méthodes que nous venons d'exposer sont copiées sur les traités classiques ; nous les avons suivies au début de notre étude mais devant la douleur causée par les tiraillements musculaires pendant la traction, nous avons appliqué les idées de Desprez et Valette.

Dans le cas de luxation en avant en haut sur l'ilium, cas de beaucoup le plus fréquent, nous fléchissons la cuisse sur le flanc et l'extrémité supérieure du fémur se rapproche de la cavité cotyloïde pivotant autour d'un point représenté grossièrement par l'insertion des fessiers, et la tête fémorale franchit parfois le rebord cotyloïdien avec une remarquable facilité.

Dans la luxation ischiatique supérieure, on fait de même en portant le membre en extension. Dans ces deux cas, il faut agir

lentement avec beaucoup de douceur ; nous avons obtenu des résultats surprenants à la réduction. En maintenant le membre dans cette position forcée qui est opposée à celle qu'il occupait au moment de l'accident, on supprimerait la récidive et on permettrait à l'articulation de se consolider.

Ce traitement qu'on fait en aveugle donnerait de bien meilleurs résultats si on opérait avec l'aide de la radioscopie comme nous avons eu l'occasion de faire. Malgré l'anesthésie locale, le chien est si indocile que, sans cesse, il fait craindre pour la sécurité des appareils, et la dépense est si élevée que cette méthode ne peut être mise en pratique.

La butée osseuse, dernier progrès de la médecine humaine, pourrait. à titre d'expérience, être essayée sur le chien pour supprimer les récidives et consolider la position des surfaces articulaires, mais nous avons toujours la même et inquiétante question de l'immobilité à résoudre.

Nos essais n'ont rien apporté de nouveau, nous les exposerons cependant pour montrer la grande difficulté contre laquelle se heurte le vétérinaire.

CONTENTION DU MEMBRE

Chez l'homme, la réduction est difficile et la contention facile. Il n'en est pas de même chez le chien. Bien au contraire. Nous ne pouvons imposer une telle immobilité à cet animal, lui faire souffrir un tel martyre pendant de longs jours. Cette question de l'immobilisation de l'articulation lésée fut pour nous un problème délicat à résoudre, car le sujet mis en liberté se déplace, se couche de préférence sur le membre douloureux et détruit ce que nous avons élaboré avec tant de patience.

Emerveillé par les résultats obtenus en humaine avec le plâtre, nous avons cru trouver là le vrai remède. Disons tout de suite que nous avons eu une déception et voici pourquoi : Nous avons dit pour quelles raisons nous appliquons le plâtre sur l'animal couché sur la table, nous lui donnons une forme différente de celle qu'il prendrait sur l'animal en station normale. L'application sur l'animal relevé de la table ne donne que de

mauvais résultats, car le sujet remue continuellement et nous devons toujours craindre une récidive de la luxation. Devant ces difficultés sommairement exprimées, nous avons préféré employer la bande trempée dans la poix fondue et collée directement sur la peau de l'animal.

La bande de fil si connue dans les Ecoles vétérinaires, de trois centimètres de large, est découpée en morceaux de longueur variable, 15 à 40 centimètres, suivant la taille du chien. Les poils sont coupés à environ un centimètre de la peau pour éviter la brûlure consécutive à l'application des bandes imbibées de poix fondue. Nous disposons une première couche dans le sens longitudinal du membre, enrobant la hanche lésée et allant jusque sur l'opposée. Une seconde couche est posée transversalement. Chaque bande empiète sur la précédente de la moitié de sa largeur. Pour donner plus de consistance à l'ensemble, nous disposons entre ces deux rangées des débris de carton, de ficelle, qui forment un tout rigide. Enfin, pour achever la consolidation du pansement et pour le rendre plus esthétique, une dernière couche est appliquée. Les bandes ne reçoivent la poix que sur un côté et entourent complètement le membre, en le disposant en chevrons sur la face externe. Les premiers tours sont appliqués sur le jarret et remontent ensuite progressivement vers la région coxo-fémorale pour s'arrêter sur la fesse opposée.

Le sujet est maintenu sur la table jusqu'à refroidissement complet.

Manipulée par un opérateur habile, la poix permet de réaliser rapidement un pansement propre et suffisamment résistant qui ne provoque pas toujours les brûlures qu'on lui reproche. Mais elle a le grave inconvénient de se ramollir et de se déformer à la chaleur, condition souvent réalisée, car le chien se couche de préférence sur son pansement. Il suffit de l'arroser d'eau fraiche deux fois par jour. D'autre part, quand il est mal appliqué, il brûle la peau sous-jacente, et est assez difficile à enlever ; c'est pourquoi nous recommandons de conserver une longueur suffisante aux poils qui forment une couche isolante et qu'on peut couper pour décoller l'emplâtre. S'il n'est pas très élégant, il a le grand avantage d'être plus léger que le plâtre. Le grand re-

proche que nous devons faire à tous ces pansements est le suivant : Ils n'empêchent pas la récidive, car il est évident que malgré leur application à la face externe de la fesse, sur la peau séparée des muscles par un conjonctif abondant et lâche, ils n'ont aucune action sur les organes profonds, l'articulation en particulier. Il est impossible de buter le pansement contre la symphyse pubienne en raison des blessures possibles des organes génitaux externes.

La technique simple et expéditive employée par nos confrères turcs dans le cas de luxation en avant de l'épaule ne peut nous servir : Un gros et long clou traverse la peau fortement tendue en avant de l'extémité supérieure de l'humérus, clou contre lequel se heurte la tête fémorale à la moindre tentative de récidive. Nous n'avons jamais conseillé ni expérimenté cette barbare et peu chirurgicale méthode.

Aucun moyen ne nous a permis jusqu'alors d'obtenir une immobilité de l'articulation suffisamment longue pour obtenir une complète guérison. C'est là l'obstacle contre lequel se brisent nos essais.

CONCLUSIONS

Si notre travail n'ajoute pas grand'chose aux connaissances médicales, nous pouvons cependant en déduire :

1° Que s'il existe une différence marquée quant à l'Etiologie, la forme et le sens des luxations sont les mêmes ;

2° Que le diagnostic de luxation coxo-fémorale non compliquée chez le chien est simple, qu'il peut se poser à quelques mètres : le membre est plus court, immobile, dévié, avec déformation de la région fessière et grande sensibilité à la palpation ;

3° Qu'une luxation, vieille d'un mois, peut être considérée comme irréductible ;

4° Que la douceur donne de meilleurs résultats que la force irraisonnée ;

5° Que les principes à suivre pour la réduction sont les mêmes qu'en médecine humaine ;

6° Que la réduction est facile chez le chien, mais que l'immobilisation formera toujours un obstacle insurmontable.

Vu : *Le Doyen*,
H. ROGER.

Vu : *Le Président*,
HARTMANN.

Vu et permis d'imprimer :
Le Recteur de l'Académie de Paris,
CHARLETY.

OBSERVATIONS

N° 1. — Un chien berger allemand, 3 ans, appartenant à M. P., Saint-Mandé, saute sur un autre chien qui passait sur le trottoir ; au passage, son maître le retient par les pattes de derrière et le rejette dans la maison. L'animal tombe sur le train postérieur et se luxe l'articulation coxo-fémorale droite en haut en avant.

Sans anesthésie par une douce traction dans le sens du membre légèrement mis en abduction, la tête articulaire reprend sa place. Un pansement à la poix consolida l'articulation et, après trois semaines, l'animal marchait (16 décembre 1925).

N° 2. — Un chien fox-terrier, appartenant à M. D., Maison Alfort, se luxe légèrement l'articulation droite en haut en sautant autour de son maître. La réduction opérée comme plus haut et pansée fut couronnée de succès, puisque le 19 janvier 1926 l'animal courait.

N° 3. — Un Berger de Brie, 6 ans, appartenant à M. T., Charenton, est heurté par une auto. A l'examen clinique, nous diagnostiquons luxation gauche en haut en avant avec peut-être fracture de la cavité cotyloïde, ce qui ne fut pas vérifié par la radioscopie. Le membre fut remis en place par une simple traction combinée à la rotation. Un pansement fut appliqué et consolidé huit jours après. Revenu un mois après la réduction, les muscles étaient atrophiés et permettaient de sentir une forte exostose au niveau de l'articulation. L'animal marchait cependant sans trop de difficulté.

N° 4. — Une petite chienne fox-terrier de 2 mois, appartenant à M. A., Paris, tombe d'une hauteur de deux mètres et se luxe à droite. La réduction délicate, en raison de l'extrême jeunesse de l'animal, fut cependant facile. La tête fémorale sortie en haut en avant reprit sa place par une simple traction, le

pouce appuyant sur le trochanter. C'est sur ce sujet que le premier pansement décrit fut appliqué. Après trois semaines, la chienne n'éprouvait plus aucune difficulté pour se déplacer.

N° 5. — L'appareil de radioscopie, réparé fin janvier, permit de vérifier tous les diagnostics posés à la clinique. De nombreuses radiographies servirent à notre étude. Un chien Berger allemand, appartenant à M. R., Saint-Mandé, présente une luxation en avant en haut à droite, à la suite d'un heurt par une automobile. Déjà traité pour contusion de la hanche, sans résultat, il fut opéré le 12 février 1926. La réduction, par simple traction en abduction, fut longue mais certaine. Le sujet présenté plus tard de nouveau était en bonne voie de guérison, mais ne fut plus revu.

N° 6. — Un Pékinois de 3 ans et demi, à M. M. Levallois, fut écrasé par la roue d'une auto contre le trottoir. Présenté dans un très piteux état, il ne se tenait plus sur son train postérieur faisant craindre une fracture de la colonne vertébrale, car il était d'une sensibilité extrême. L'examen radioscopique permit de voir une luxation coxo-fémorale gauche en haut. Une radiographie, tirée avec l'animal couché sur le ventre, fit découvrir en plus une fracture du bassin en bec de flûte en arrière de la cavité cotyloïde. Le sujet fut anesthésié, puis placé sur la table d'opération. La réduction fut tentée avec incertitude. Les deux abouts osseux se maintenaient en contact par une légère pression sur la tubérosité ischiatique. Un pansement, qui prenait les deux membres postérieurs et tout le bassin ne laissant qu'un orifice aux ouvertures naturelles, fut laissé en place cinq semaines. Agréable surprise pendant la dernière semaine, l'animal se levait et marchait, et quand il fut sorti de son appareil il boîtait cetres, mais se déplaçait sans difficulté. Un second examen radiographique eut été intéressant pour se rendre compte de l'état des lésions.

N° 7. — Un fox-terrier à Mlle B., Paris, projeté par une auto, était atteint d'une luxation en avant en haut compliquée d'une fracture diaphysaire du fémur. La réduction fut d'une facilité

extrême ; elle fut faite sur simple pression des pouces sur le trochanter pendant qu'un aide soutenait le membre fracturé. Le pansement appliqué à deux fins (luxation et fracture) fut laissé en place pendant plus de trois semaines et, à son enlèvement, le sujet marchait sans souffrance.

N° 8. — Un jeune loulou jouait avec un gros malinois, tenus tous deux en laisse. Le petit eut la patte postérieure gauche prise dans la chaîne et luxée en haut en dehors. Tout d'abord, la propriétaire, Mlle B., Paris, ne remarqua rien d'anormal en dehors d'une vive sensibilité de la hanche sans boîterie nettement caractérisée. Trois jours après elle apparaît, et pendant le mois qui suit une bosse bien perceptible au milieu des fessiers alarma le maître de l'animal qui nous le présente le 26 novembre 1926. La radioscopie confirma le diagnostic. La réduction délicate fut réalisée par traction dans une direction perpendiculaire à l'axe du bassin combiné à un mouvement de rotation dans l'abduction. Le sujet est resté plus d'un mois à l'infirmerie et, à son départ, laissait encore à désirer.

N° 9. — Une chienne de 6 ans, de race commune, à M. C., Paris, fut projetée par une automobile et présente une luxation coxo-fémorale droite iliaque supérieure. L'animal fut couché sur le côté gauche et la réduction fut d'une facilité extrême en portant le membre en flexion légèrement forcée. Il fut fixé dans cette position, qui maintenait la tête fémorale en place alors qu'elle se luxait quand le membre était en extension. Notre départ de l'Ecole vétérinaire ne nous permit pas de constater les résultats obtenus.

N° 10. — Si les quelques expériences précédentes furent plus ou moins satisfaisantes quant au résultat, il n'en fut malheureusement pas toujours de même. Au début de nos recherches surtout, le manque d'habileté, la connaissance imparfaite du mécanisme de la luxation coxo-fémorale nous conduisirent souvent à des échecs. D'autres causes indépendantes de notre volonté intervinrent dans le même sens, et l'expérience suivante montre que, malgré l'habileté qu'un chirurgien puisse acquérir,

il ne peut pas toujours surmonter toutes les difficultés qui entravent nos actions.

Un chien griffon appartenant à M. T., marchand de vin, Paris, fut pris entre un arbre et un tonneau, et nous fut amené trois semaines plus tard avec une luxation coxo-fémorale gauche en avant en haut ; luxation qu'on pourrait appeler classique, puisque nous la rencontrons dans la proportion des 8/10.

Opéré une première fois, l'animal fut présenté quelques jours plus tard avec récidive de la luxation. Nous l'avions attribuée au peu de solidité du pansement appliqué, et nous l'avions consolidé. Mais il n'y eut aucun résultat. Nous décidâmes de recourir à la radioscopie et le chien fut couché sur la table pendant qu'un aide réduisait la luxation ; nous guidions l'opération en suivant les déplacements de l'extrémité supérieure du fémur. Et c'est alors que nous avons constaté qu'une cause indéterminée s'opposait à la pénétration de la tête articulaire dans la cavité cotyloïde. Elle en sortait avec une extrême facilité. Nous n'avons pas su si nous avions à faire à une interposition musculaire ou ligamenteuse. Une arthrotomie aurait permis de se rendre compte de l'obstacle, mais jamais aucun propriétaire n'a consenti à une opération sanglante.

En de nombreux cas nous avons éprouvé les mêmes difficultés, surtout quand la luxation était vieille de plus de trois semaines, laissant croire à une réaction des parties molles de l'articulation.

BIBLIOGRAPHIE

ABRAHAM. — The veterinary Journal London, 1884.

Ambroise PARE. — Œuvres complètes par Malgaigne, T. II, p. 348.

ANTOINE et LIEGEOIS. — Annales belges, 1926.

BELLINI. — Sur un ligament non décrit de l'articulation coxo-fémorale.

— Bulletin de la Société Anatomique, 1891.

BIGELOW. — Mechanism of dislocation of the hip. Philadelphie 1869.

BISWANGER & BERGER. — Virchov's Archiv 1898.

BLOCH. — Revue d'orthopédie : fasc. III, 1890.

BOEKEL. — Gazette médicale de Strasbourg, 1880.

BOULEY-RAYNAL. — Dictionnaire de Médecine et Chirurgie vétérinaire, 1857.

BOURDELLE-BRESSON. — Anatomie du chien.

BOYER. — Traité des maladies chirurgicales.

BUSH. — Beitrage sur Lehre der Luxation. Archiv für klinich chirurgie.

CADIOT-ALMEZ. — Traité de Thérapeutique chirurgicale des animaux domestiques.

CHASSAIGNAC. — Bulletin de la Société de chirurgie, 1865.

CHAUVEAU. — Précis d'anatomie comparée.

— Congrès français de 1886.

COOPER A. — Œuvres chirurgicales.

COOPER S. — Dictionnaire de chirurgie pratique, 1826.

Daniel TURNER. — The art of surgery, 1742.

D'ABORVAL. — Dictionnaire.

DEGINE. — Précis de médecine opératoire, 1900.

DESPREZ. — Bulletin de la Société anatomique, 1825.

DUPLAY-RECLUS. — Traité de chirurgie. Tome III. 2e édition.

DUPOUI. — Mercure de France, 1763.

ELLENBERGER & BAUM. — Handbuch der Vergleiten den Anatomie der Haustiere.

FICK. — Zur Frage der Aufgelenkfixation : Archiv für Anatomie, 1878.

FONTAINE. — Revue générale de Médecine vétérinaire, 1907, 10.

FRETIN. — Thèse 1887.
GAILLOT. — Recueil vétérinaire militaire, 1895.
GASMAME. — Beitrag Zur Mekanick und Geometrie des Huftgelenks. Bonn, 1895.
GELLE. — Archives générales de Médecine, 1861.
GERKEN. — Anat. Anzeiger, 1895.
GIHIS. — Rôle du ligament rond dans l'articulation coxo-fémorale. Montpellier médical, 1892.
GOLDMANN. — Archiv für klinisch chirurgie, 1913.
GUNNO. — New-York medical journal, 1853.
HAMILTON. — Traité des Luxations et des Fractures.
HARRIS. — Traité chirurgical des Luxations de la Hanche.
HIPPOCRATE. — Œuvres complètes. Edition Littré. Volume II.
HUNTIG. — The veterinary record.
JUNKERS. — The morphology of the Hip joint : 1906.
JOLY. — Revue générale de médecine vétérinaire, 1907.
KIRMISSON. — Revue d'orthopédie, 1908.
KOCHER. — Thèse. Berne.
KOENIG. — Studien über der Mekanich des Huftgelenks, 1873.
LAFORA. — Revue de Neurologie, 1919.
LAFOSSE. — Pathologie vétérinaire.
LANGENBECK. — Uber die superiostal eGelenkresection und über die Regeneration der Gelenke, 1846.
LAWEN. — Münchener medizinische Wochenschrift.
LE DENTU. — Bulletin médical, 1894.
LODEZZANO. — Giornale die medizina veterinaria, 1850.
LUDOVICUS MORATUS. — Institutiones ad usum et examen eorum qui luxatiorem exercent artem, 1650.
MAC CORMAC. — St-Thomas Hôpital, rep., 1865.
MAC EWEN. — Glascow New journal, 1879.
MALGAIGNE. — Traité des Fractures et des Luxations, 1855.
MAREY. — Revue scientifique, 1874.
MARGARY. — Archivis di orthopedia, 1884.
MARJOLIN. — Dictionnaire.
MICHEL. — Gazette médicale de Strasbourg, 1850.
MOOR. — Rochester Medical journal, 1855.
MOREL LAVALLEE. — Sur les luxations compliquées, 1851.

MORRIS. — The ligamentum and his uses in man and animals Briti. med. journal, 1882.
MOUQUET. — Bulletin de la Société cent. de Méd. vétér., 1897.
MOUSSU. — Le chien.
MOSER. — Morph. Arbeiten, 1892.
NAVEZ. — Précis d'anatomie comparée des animaux domestiques autres que le cheval.
NELATON. — Archives générales de Médecine, 1882-1889.
— Mercredi chirurgical, 1890.
NUM. — The veterinary journal London, 1890.
PACI. — Trattato operimentale delle luzationale traumatishe. Pise. 1889.
PAGNIEZ. — Presse médicale, 1923.
PARMENTIER. — Bullletin de la Société Anatomique de Paris, 1850.
PEUCH & TOUSSAINT. — Traité de chirurgie.
PEYROT. — Thèse, Bordeaux, 1902.
POINSOT. — Revue de chirurgie, 1887.
POLAILLON. — Bulletin de la société de chirurgie, 1883.
POSETTE. — Giornale di medizina veterinaria, 1885.
PRELOT. — Clinique vétérinaire, 1845.
PRICE. — The vet. journal, 1886.
GUENU. — Recueil de chirurgie, 1887.
RAVOTH. — Lehrbuch der Fracturen, Luxationen und Bandagen, 1856.
RICARD. — Bulletin de la Soc. de chir., 1890.
RICHET. — Bulletin de la Soc. de chir., 1865.
RIGOT. — Anatomie, 1840.
ROSER. — Zür Revision der Verunkslehre. Wunderlich archiv, 1857.
ROSE. — Zur Mekanich des Huftgelenks. Archiv. für Anat. und Physiol., 1865.
SANSON. — Dictionnaire de Médecine et Chirurgie pratique, 1834.
SACOL. — Berliner Klin. Wochenschrift, 1898.
SERVIER. — Bulletin de la Soc. anat. de Paris, 1863.
SCREVEANO. — Congrès français de Chirurgie, 1886.
SCATURY. — The role of the atmosphery pressure in the hip joint Boston med. and surgery journal, 1903.
SAVORY. — Journal of anatomy and Physiology, 1874.

SCHUZINGER. — Dis complicirten Luxationen, 1858.
SCHMID. — Mekanik des Huftgelenks Berne, 1874.
SMITH WILSON. — The vet. journal London, 1887.
Stephan HORBATSKY. — Presse Médicale, 1920.
STERN GAUTHIER. — Archives internationales de Physiologie, 1921.
SUTTON. — Journal of anat. and physiol., vol. XVII.
SYDNEY.— Jones, 1884.
Thomas ANDERSON DE LEITH. — Medical Commentries Edimbourg, 1776.
TILLAUX. — Bulletin de la Soc. de chir., 1868.
— Recherches expérimentales sur les luxations de la Hanche, Paris, 1876.
— Médecine moderne, 1892.
TILLAUX-KIRMISSON DURET. — Bull. de la Soc. d echir., 1892.
— & RECLUS. — Thérapeutique chirurgicale.
TRELAT. — Semaine médicale, 1805.
— Clinique chirurgicale.
TRINCHERA. — Clinica veterinaria, Milan, 1889.
VECELLI. — Archivio di orthopedia, 1887.
VERNEUIL & BOUILLY. — Congrès de chirurgie, 1886.
VILLENEUVE. — Revue d'orthopédie, 1892.
VIDAL DE CASSIS. — Traité de Pathologie externe, 1861.
WALB & KECH. — Berl. Klin. Wochenschrift, 1882.
WEBER. — Chirurgie Erfahrungen, 1859.
WOLKERS. — Gazette médicale, 1838.
WILLIAMS. — Vet. surgery, 1907.
WOLKMANN. — Berl. Klin. Wochenschrift, 1877.
— Bulletin de la Soc. de chirurgie, 1883.

TABLE DES MATIÈRES

	Pages
Introduction	9
Historique	11
Anatomie	15
Voie d'accès chirurgicale	21
Définition et Classification	23
Etiologie	27
Symptômatologie	31
Diagnostic	37
Technique radiologique	39
Pronostic	41
Altérations anatomiques. Evolution	43
Complications	45
Obstacles à la réduction	47
Traitement	49
Conclusions	61
Observations	63
Bibliographie	67

Imp. LES PRESSES MODERNES
45, rue de Maubeuge. — Paris

MUSCLES DU MEMBRE POSTÉRIEUR

MUSCLES DU MEMBRE POSTÉRIEUR

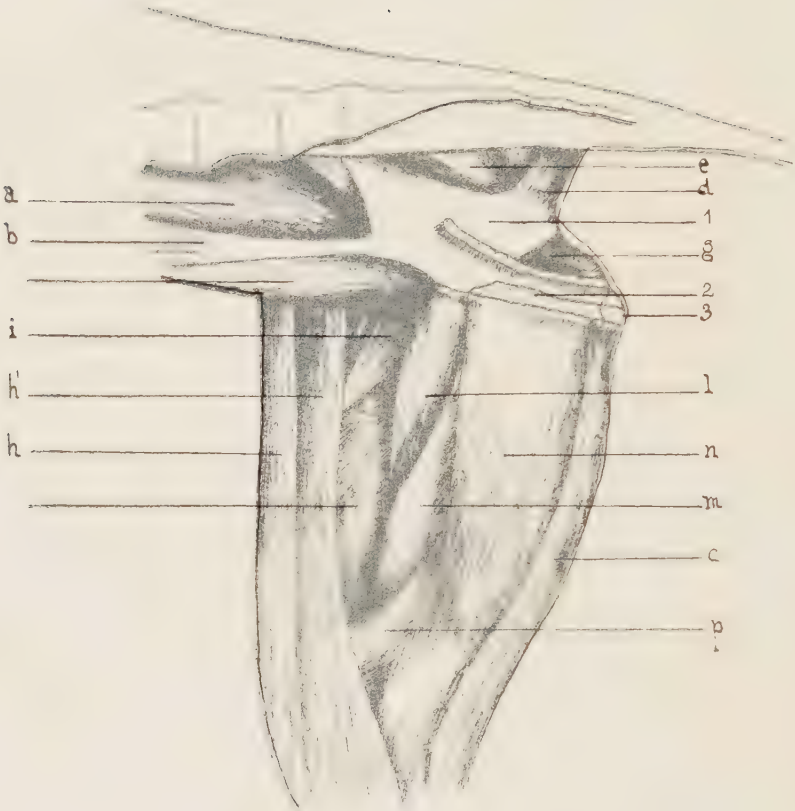

Coté interne

a Psoas iliaque
b Tendon du petit psoas
d Coccygien
e Pyramidal
g Obturateur interne
h Chef oral du couturier
h' Chef aboral du couturier
i Droit antérieur
l Long adducteur
m Grand adducteur
n Droit interne
p Demi membraneux

1 Face interne du bassin
2 Symphyse pelvienne
3 Ischium

MUSCLES DU MEMBRE POSTÉRIEUR

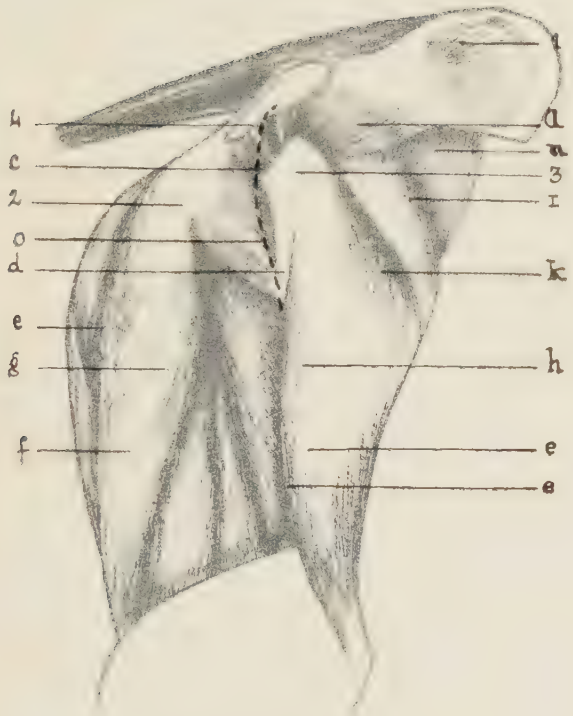

Coté externe

a Petit fessier
b Jumeaux
c Obturateur interne
d Carré crural
e Demi membraneux
f Droit interne
g Demi tendineux
h Adducteurs
I Droit interne
k Vaste externe
n Couturier
o Nerf et Veine
1 Ilium
2 Ischium
3 Trochanter
4 Ligament sacro-sciatique

MUSCLES DU MEMBRE POSTÉRIEUR

MUSCLES DU MEMBRE POSTERIEUR

MUSCLES DU MEMBRE POSTÉRIEUR



RADIOGRAPHIE
D'UNE ARTICULATION COXO-FÉMORALE NORMALE

LUXATION COXO-FÉMORALE

Vue prise sur un chien en décubitus stemo-ventral

LUXATION COXO-FÉMORALE
Vue prise sur un chien en décubitus latéral